

AVALIAÇÃO DOS RESULTADOS DO TRATAMENTO CIRÚRGICO ARTROSCÓPICO DA LUXAÇÃO TRAUMÁTICA ANTERIOR DE OMBRO: PRIMEIRO EPISÓDIO

ASSESSMENT OF THE RESULTS FROM ARTHROSCOPIC SURGICAL TREATMENT FOR TRAUMATIC ANTERIOR SHOULDER DISLOCATION: FIRST EPISODE

Alberto Naoki Miyazaki¹, Marcelo Fregoneze², Pedro Doneux Santos³, Luciana Andrade da Silva³, Guilherme do Val Sella³, Vinicius Botelho⁴, Clodoaldo Duarte⁴, Sergio Luiz Checchia⁵

RESUMO

Objetivo: Avaliar os resultados dos pacientes submetidos ao tratamento cirúrgico artroscópico após o primeiro episódio de luxação traumática anterior do ombro. **Métodos:** Entre agosto de 2000 e outubro de 2008, foram tratados 14 ombros de 14 pacientes pelo Grupo de Ombro e Cotovelo da Santa Casa de São Paulo. Treze (93%) eram do sexo masculino e um (7%) do sexo feminino; a idade variou de 17 a 41 anos, com média de 28 anos. Todos os pacientes avaliados eram praticantes regulares de alguma atividade esportiva (que exigem vigor físico dos membros superiores). O tempo entre o trauma e o tratamento cirúrgico variou de sete a 60 dias, com média de 20 dias. O procedimento cirúrgico foi realizado sob visualização artroscópica, com o paciente posicionado em decúbito lateral, sendo realizada a fixação do complexo lábio-ligamentar com a utilização de âncoras bioabsorvíveis. A avaliação pós-operatória foi realizada por meio do Rowe e da UCLA, e a mobilidade articular foi mensurada segundo as orientações da ASES. O tempo de seguimento pós-operatório variou de 24 a 120 meses, com média de 45 meses. **Resultados:** Todos os pacientes obtiveram resultados satisfatórios (85% excelentes e 15% bons), conforme a UCLA, e 100% de resultados excelentes conforme o Rowe. O teste de apreensão foi negativo em todos os pacientes. **Conclusão:** O tratamento cirúrgico após o primeiro episódio de luxação traumática anterior do ombro parece ser uma boa opção terapêutica para pacientes jovens, ativos e praticantes de atividades esportivas.

Descritores – Articulação do Ombro/cirurgia; Luxação do Ombro/cirurgia; Artroscopia; Instabilidade Articular

ABSTRACT

Objective: To assess the clinical results obtained of patients who underwent arthroscopic surgical treatment following a first episode of traumatic anterior shoulder dislocation. **Methods:** Between August 2000 and October 2008, 14 shoulders of 14 patients were treated by the Shoulder and Elbow Group of Santa Casa Hospital, São Paulo. Thirteen patients (93%) were male and one (7%) was female; their ages ranged from 17 to 41 years, with a mean of 28 years. All of the patients evaluated were regularly practicing a sports activity (which required physical vigor of the upper limbs). The time that had elapsed between the trauma and the surgical treatment ranged from seven to 60 days, with a mean of 20 days. The surgical procedure was performed with arthroscopic viewing, with the patient positioned in lateral decubitus. Fixation of the labral-ligamentous complex was achieved using bioabsorbable anchors. The postoperative clinical assessment was made using Rowe and UCLA criteria. Joint mobility was measured according to the guidance from ASES (American Shoulder and Elbow Surgeons). The length of postoperative follow-up ranged from 24 to 120 months, with a mean of 45 months. **Results:** All the patients achieved satisfactory results, (85% excellent and 15% good), as shown by by UCLA, while 100% of the results were excellent according Rowe. The "grip test" was negative for all the patients. **Conclusion:** Surgical treatment after a first episode of traumatic anterior shoulder dislocation seems to be a good therapeutic option for young active patients who practice sports activities.

Keywords – Shoulder Joint; Shoulder Dislocation; Arthroscopy; Joint Instability

1 – Professor Assistente e Chefe do Grupo de Cirurgia do Ombro e Cotovelo do Departamento de Ortopedia e Traumatologia da Faculdade de Ciências Médicas da Santa Casa de São Paulo – São Paulo, SP, Brasil.

2 – Professor Assistente e Assistente do Grupo de Cirurgia do Ombro e Cotovelo do Departamento de Ortopedia e Traumatologia da Faculdade de Ciências Médicas da Santa Casa de São Paulo – São Paulo, SP, Brasil.

3 – Assistente do Grupo de Cirurgia do Ombro e Cotovelo do Departamento de Ortopedia e Traumatologia da Faculdade de Ciências de Médicas da Santa Casa de São Paulo – São Paulo, SP, Brasil.

4 – Estagiário do Grupo de Cirurgia do Ombro e Cotovelo do Departamento de Ortopedia e Traumatologia da Faculdade de Ciências Médicas da Santa Casa de São Paulo – São Paulo, SP, Brasil.

5 – Professor Adjunto; Consultor Acadêmico e Membro do Grupo de Cirurgia do Ombro e Cotovelo do Departamento de Ortopedia e Traumatologia da Faculdade de Ciências Médicas da Santa Casa de São Paulo – São Paulo, SP, Brasil.

Trabalho realizado no Departamento de Ortopedia e Traumatologia da Faculdade de Ciências Médicas da Santa Casa de São Paulo (DOT-FCMSCSP), Pavilhão "Fernandinho Simonsen". Diretor: Prof. Dr. Osmar Avanzi – São Paulo, SP.

Correspondência: Rua Dr. Cesário Mota Jr., 112 – Vila Buarque – 01221-020 – São Paulo, SP. E-mail: ombro@ombro.med.br

Trabalho recebido para publicação: 12/05/2011, aceito para publicação: 26/07/2011.

Os autores declaram inexistência de conflito de interesses na realização deste trabalho / The authors declare that there was no conflict of interest in conducting this work

Este artigo está disponível online nas versões Português e Inglês nos sites: www.rbo.org.br e www.scielo.br/rbort
This article is available online in Portuguese and English at the websites: www.rbo.org.br and www.scielo.br/rbort

INTRODUÇÃO

Após o primeiro episódio de luxação traumática anterior (LTA) do ombro, podemos encontrar até 93,5% de lesão da cápsula ou lábio glenoidal⁽¹⁾. O tratamento precoce pode evitar maiores danos articulares, como erosão óssea na borda anterior da glenoide ou na região posterosuperior da cabeça do úmero (lesão de Hill Sachs) e pode ainda evitar excessiva distensão capsular. Esses fatores, na maioria das vezes, tornam necessários tratamentos mais difíceis, não anatômicos e tecnicamente mais complexos, que podem evoluir com limitação da mobilidade da articulação, principalmente da rotação lateral e até mesmo com osteoartrose⁽¹⁻³⁾.

O tratamento conservador da LTA consiste na redução incruenta, imobilização por quatro semanas seguido de um programa de reabilitação⁽⁴⁾. A evolução clínica desses pacientes pode seguir um de três possíveis padrões: nunca luxará novamente e o paciente irá evoluir favoravelmente; luxará novamente, porém o paciente aprenderá a conviver com as luxações; e, por último, o ombro voltará a luxar e o paciente optará por um tratamento cirúrgico após o quadro recidivante estar instalado⁽⁵⁾.

Brophy e Marx⁽⁶⁾ demonstram, em sua revisão sistemática, índices de recidiva que variam de 38 a 80% entre os pacientes submetidos a tratamento conservador, e valores entre 3 e 20% entre os pacientes tratados cirurgicamente. Jakobsen *et al*⁽¹⁾ encontraram índices de 54% de recorrência após dois anos de acompanhamento de pacientes tratados de forma conservadora. Larrain *et al*⁽⁷⁾ mostram que atletas submetidos ao tratamento conservador tiveram índice de 94% de recidiva, e os pacientes tratados cirurgicamente 4%. Bottoni *et al*⁽⁴⁾ encontraram índice de recidiva de 75% em pacientes tratados de forma conservadora e, ao realizarem a sutura artroscópica da lesão de Bankart após o primeiro episódio de LTA do ombro, encontraram índice de 11,1%, sendo que, após esse trabalho, o tratamento da LTA do ombro, realizado sob visualização artroscópica, passou a ser empregado^(1,4,8,9).

Este trabalho visa avaliar os resultados clínicos obtidos em um grupo de pacientes submetidos à sutura da lesão de Bankart por visualização artroscópica, após o primeiro episódio de luxação traumática anterior do ombro.

MATERIAIS E MÉTODOS

Entre agosto de 2000 e outubro de 2008, foram tratados cirurgicamente 14 ombros de 14 pacientes com diagnóstico de luxação traumática anterior do ombro

(Tabela 1). Os pacientes foram submetidos ao tratamento cirúrgico após o primeiro episódio de luxação. As cirurgias foram realizadas sob visualização artroscópica pelo Grupo de Ombro e Cotovelo do Departamento de Ortopedia e Traumatologia da Faculdade de Ciências Médicas da Santa Casa de São Paulo.

Os pacientes avaliados seguiram os seguintes critérios de inclusão: luxação anterior traumática do ombro, antecedente de somente um episódio de luxação do ombro, ausência de evidências clínicas de instabilidade multidirecional, tempo de seguimento pós-operatório maior ou igual a 24 meses e presença de destacamento do lábio glenoidal anteroinferior diagnosticado mediante exames de imagem. Todos os pacientes foram submetidos à radiografia simples associada à ressonância ou artroressonância magnética para visualização e diagnóstico da lesão de Bankart e de outras possíveis lesões associadas.

Dos 14 pacientes avaliados, 13 (93%) eram do sexo masculino e um (7%), do feminino; a idade variou de 17 a 41 anos, com média de 28 anos. O lado dominante foi acometido em oito (57%) pacientes. Todos os pacientes avaliados eram praticantes regulares de alguma atividade esportiva (modalidades que exigem vigor físico dos membros superiores) sendo que dois eram atletas profissionais. O tempo entre o trauma e o tratamento cirúrgico variou de sete a 60 dias, com média de 20 dias.

O reparo das lesões do ombro sob visualização artroscópica foi realizado após bloqueio anestésico regional e anestesia geral. O paciente foi posicionado em decúbito lateral e submetido à tração do membro a ser operado. Após a inspeção da cavidade articular, foi identificada a lesão labial e possíveis lesões associadas, foi completada a desinserção do lábio junto à borda da cavidade glenoidal com o intuito de facilitar sua mobilização e reposicionamento. Realizada, então, cruentização da superfície anterior da cavidade glenoidal para uma melhor integração do tecido labial com a área de inserção; a fixação do complexo lábio-ligamentar da articulação do ombro foi realizada com a utilização de duas a seis âncoras bioabsorvíveis, com média de quatro âncoras. Em 11 pacientes utilizamos âncoras Bio-Suturetak-Arthrex[®]; em dois, âncoras Bio-FASTak-Arthrex[®]; e, em um paciente, âncora Panalok-Mitek[®].

Entre as lesões associadas, encontramos duas fraturas da borda anterior da glenoide, nove lesões ósseas da cabeça umeral (lesão de Hill Sachs), uma lesão parcial do manguito rotador e oito lesões do lábio superior (SLAP),

Tabela 1 – Casos tratados cirurgicamente após o primeiro episódio de luxação traumática anterior do ombro.

Paciente	Sexo	Idade	Dom.	Esporte	ΔT	Lesões associadas	ADM-PO	UCLA	Rowe	Seguimento (meses)	Complicações
1	M	35	-	Natação	14	HS	160-50-T12	35	100	94	-
2	M	38	(+)	Tênis	14	HS	160-45-T5	35	100	81	-
3	F	19	-	Tênis	28	HS	140-45-T5	35	100	120	-
4	M	28	(+)	Tênis	7	Lesão posterior (SLAP VI)	160-40-T7	35	100	59	-
5	M	31	-	Musculação	7	SLAP II + FT glenoide	160-70-T5	35	100	35	-
6	M	37	(+)	Ginástica	28	SLAP III + HS+ FT. glenoide + neuropraxia N. axilar	160-70-T5	35	100	32	-
7	M	39	-	Corrida	21	SLAP V	150-60-T8	29	90	28	Capsulite adesiva
8	M	17	-	Handebol	21	HS	160-70-T5	35	100	25	-
9	M	18	(+)	Natação	60	HS	160-70-T5	35	100	24	-
10	M	28	-	Golfe	14	HS+ LMRI	150-45-T8	35	100	24	-
11	M	20	(+)	Musculação	14	SLAP II + lesão 360°	160-70-T5	35	100	24	-
12	M	41	(+)	Pólo aquático	9	SLAP III+ lesão 360°	160-70-T5	35	100	24	-
13	M	17	(+)	Musculação	28	SLAP V	160-35-T5	28	90	35	-
14	M	30	(+)	Tênis	18	SLAP V	160-70-T5	35	100	30	-

Legendas: N – número do caso, DOM – dominância, ΔT – tempo de evolução do trauma até a cirurgia, ADM-PO – mobilidade articular pós-operatória, HS – lesão de Hill Sachs, FT – fratura, LMRI – lesão do manguito rotador incompleta.

Fonte: Serviço de arquivamento médico e estatístico do Hospital Central da Santa Casa de São Paulo.

e, entre essas, duas foram do tipo II, duas do tipo III, três do tipo V e uma do tipo VI, na qual há também o acometimento labial posterior⁽¹⁰⁾. Um dos pacientes (caso 6) tinha uma neuropraxia do nervo axilar (Tabela 1).

Além da fixação da lesão essencial de Bankart, foi realizada capsuloplastia térmica na região anterior da articulação (caso 3), reparo de lesão lábio-ligamentar posterior com uma âncora Bio-Suturetak-Arthrex® (caso 4), reparo de lesão parcial da superfície articular do manguito rotador com uma âncora Bio-Suturetak-Arthrex®, sem completar a lesão (caso 10) e reparo das lesões SLAP (casos 4, 5, 6, 7, 11, 12, 13 e 14).

No período pós-operatório, o membro operado foi imobilizado em tipoia por seis semanas. No programa de reabilitação foram permitidos movimentos pendulares e de rotação lateral até zero grau, desde o pós-operatório imediato; a movimentação passiva e ativa (para ganho de amplitude de movimento) foi iniciada após seis semanas e fortalecimento muscular após 12 semanas, sendo o paciente liberado para atividades físicas habituais após

seis meses da operação. O tempo de seguimento variou de 24 a 120 meses, com média de 45 meses.

A avaliação clínica pós-operatória foi realizada por meio da escala de Rowe⁽¹¹⁾ e da University of Califórnia at Los Angeles (UCLA)⁽¹²⁾. A mobilidade articular foi mensurada segundo as orientações da ASES (Sociedade Americana de Cirurgiões de Ombro e Cotovelo) *apud* Hawkins e Bokor⁽¹³⁾.

RESULTADOS

De acordo com o escore de avaliação funcional da UCLA⁽¹²⁾, verificamos que 85% dos pacientes obtiveram resultados excelentes e 15% bons; nenhum resultado regular ou ruim; e, conforme os critérios de avaliação propostos por Rowe *et al*⁽¹¹⁾, verificamos 100% de resultados excelentes.

A média da medida da mobilidade articular do ombro quando na última avaliação foi de 158° de elevação (tendo como parâmetros a borda lateral da escápula e o eixo longitudinal do úmero), 58° de rotação lateral e

rotação medial até T7. O teste de apreensão foi negativo em todos os pacientes.

Dois casos foram considerados bons, conforme o escore de avaliação proposto pela UCLA: caso 7 (UCLA 29 e Rowe 90), pois o paciente evoluiu com quadro de capsulite adesiva, e caso 13 (UCLA 28 e Rowe 90), pois, após três anos de acompanhamento, o paciente, apesar de ter boa função, força e amplitude de movimento, referia dor aos grandes esforços.

Todos os pacientes, exceto os casos 7 e 13, retornaram às suas atividades laborais e esportivas sem nenhuma queixa ou restrição funcional.

O tamanho da amostra é muito reduzido (n = 14) para que uma análise estatística possa ser empregada.

DISCUSSÃO

O objetivo do tratamento da LTA do ombro é devolver o paciente às suas atividades laborais e esportivas o mais breve possível, com o mais alto potencial de desempenho destas atividades e com menores riscos de recidiva.

Os resultados do tratamento conservador ou cirúrgico são discutidos em vários estudos. Encontramos na literatura índices de recidiva que variam de 38% a 80% nos pacientes tratados de forma conservadora e de 3% a 20% nos pacientes tratados cirurgicamente⁽⁶⁾. Bottoni *et al*⁽⁴⁾, em um estudo prospectivo e randomizado, dividiram um grupo de 29 pacientes jovens, ativos e praticantes de atividade esportiva em dois subgrupos: o grupo I foi submetido ao tratamento conservador (quatro semanas de imobilização em tipoia, seguido de reabilitação) e o grupo II foi submetido ao tratamento cirúrgico sob visualização artroscópica após o primeiro episódio de LTA do ombro. Esses autores verificaram um índice de recidiva da luxação de 75% nos pacientes tratados conservadoramente e 11,1% nos tratados cirurgicamente. Foram os primeiros autores a demonstrar bons resultados com a conduta cirúrgica precoce.

Existem fatores que podem indicar a provável evolução após o primeiro episódio de LTA do ombro. Kralinger *et al*⁽¹⁴⁾ demonstraram importante relação entre a idade do paciente e o risco de recorrência. Neste estudo, os pacientes incluídos na faixa etária entre 21 e 30 anos submetidos ao tratamento conservador apresentaram um índice de recidiva de 61%. Este índice diminuiu para 13% entre os pacientes de 61 a 70 anos.

Outro fator relevante demonstrado neste estudo foi a relação diretamente proporcional entre a intensidade da atividade física exercida pelo paciente (trabalhadores braçais e praticantes de esportes de impacto) com o risco de recidiva.

Robinson *et al*⁽¹⁵⁾, em um estudo prospectivo incluindo 253 pacientes, encontraram 67% de recidiva nos primeiros cinco anos após o primeiro episódio de luxação, sendo que no grupo de pacientes dentro da faixa etária compreendida entre 15 e 25 anos esse índice chegou a 80%. Os autores ainda acrescentam que os pacientes desenvolveram déficit funcional progressivo relacionado ao quadro recidivante⁽³⁾. Em outro estudo, realizado pelo mesmo serviço do trabalho acima citado, determinou fatores de risco para recidiva das luxações, são eles: trauma de alta energia, déficit neurológico regional após o trauma, lesão associada do manguito rotador e fratura da glenoide⁽¹⁵⁾.

DeBerardino *et al*⁽¹⁶⁾ obtiveram excelentes resultados ao indicar o tratamento cirúrgico precoce sob visualização artroscópica para jovens atletas, e, após acompanhamento de dois a cinco anos, 88% dos casos não apresentaram recidiva com avaliação funcional, alcançando uma média de 92 pontos na escala de Rowe; 12% sofreram recidiva, que os autores atribuíram a fatores como: presença de instabilidade multidirecional, grave lesão capsular e labial e demora para o procedimento cirúrgico. Owens *et al*⁽⁸⁾ reavaliaram este mesmo grupo de pacientes após 11 anos de acompanhamento, e observaram que os bons resultados se mantiveram quando avaliada a satisfação, a função e o retorno às atividades esportivas. Outros autores encontraram índices de recidiva que variaram entre três e 11% e resultados excelentes em 75 a 94% dos seus pacientes^(1,4,7).

Nosso grupo de pacientes obteve 100% de resultados satisfatórios, com 85% excelentes e 15% bons, nenhum resultado regular ou ruim conforme o escore UCLA, e 100% de resultados excelentes conforme o escore de Rowe. Não tivemos nenhum caso de recidiva, somente um paciente que foi excluído deste estudo por não ter o tempo de acompanhamento mínimo de 24 meses, sofreu um episódio de recidiva após novo trauma. Este paciente não foi colaborativo no pós-operatório, compareceu somente a um retorno para retirar os pontos da pele. Foi contatado por telefone quando relatou o ocorrido.

Dois casos acompanhados tiveram complicações: o caso 7 somou 29 pontos na escala da UCLA e 90 pon-

tos na escala de Rowe devido a um quadro de capsulite adesiva. Foi submetido a tratamento conservador com realização de 17 bloqueios seriados do nervo supra-escapular⁽¹⁷⁾, obteve melhora do quadro álgico, porém manteve uma leve limitação funcional. O caso 13 somou 28 pontos na escala da UCLA e 90 pontos na escala de Rowe, apesar da boa função, mobilidade e força, refere sentir dor aos grandes esforços, o que o limitava parcialmente para as atividades com carga física intensa.

Recentemente, no ICSES – *International Congress of Shoulder and Elbow* – Edinburgh, 2010, Habermeyer *et al*⁽¹⁸⁾ apresentaram o *Severity Shoulder Instability Score* (SSIS), que determina fatores de risco para recidiva que poderiam facilitar a decisão de intervir de forma conservadora ou cirúrgica frente a um caso de LTA do ombro. Entre os critérios indicados por Habermeyer *et al*⁽¹⁸⁾ estão a idade do paciente, as características da modalidade esportiva praticada, o tipo de lesão encontrada na glenoide (lesão de Bankart associada ou não à fratura da glenoide e/ou lesão de SLAP), a história de trauma, a presença de lesões associadas (manguito rotador e lesão de Hill Sachs), a presença de frouxidão ligamentar generalizada, a forma que foi reduzida a luxação (pelo paciente ou em ambiente hospitalar) e o grau de confiabilidade do paciente para cumprir um protocolo de reabilitação. Aplicando este escore em um grupo de 80 pacientes, Habermeyer *et al*⁽¹⁸⁾ obtiveram 2,9% de recidiva nos pacientes tratados cirurgicamente e 10,9% de recidiva nos pacientes tratados conservadoramente.

Nossos critérios para indicação de cirurgia após o primeiro episódio de luxação corroboram parcialmente com os de Habermeyer: etiologia traumática, pacientes jovens ou adultos jovens ativos, praticantes de moda-

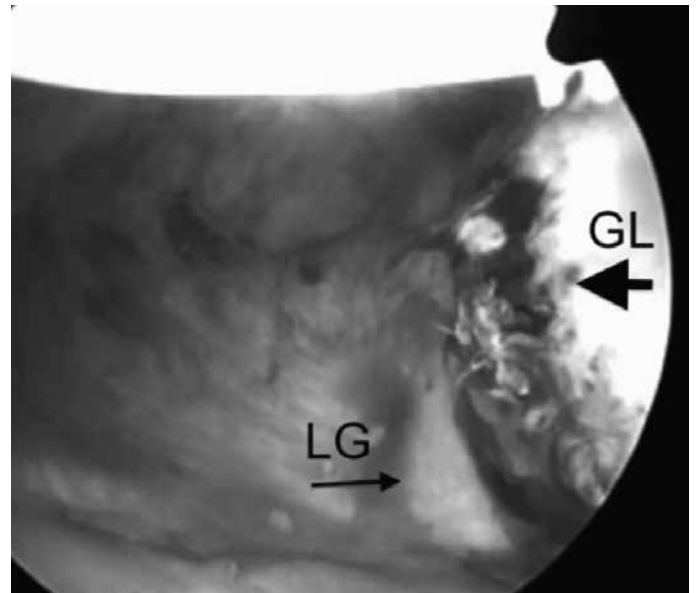


Figura 1 – Caso 6: visualização artroscópica do ombro direito com a ótica introduzida pelo portal anterossuperior, mostrando o destacamento labial anterior (seta maior) com deslocamento medial (seta menor). GL – glenoide; LG – lábio glenoidal. .

lidades esportivas de impacto ou que exijam intensa atividade dos membros superiores e presença de lesões associadas que agregam instabilidade.

A ausência de cicatrização da lesão labial em um local anômalo da glenoide, a ausência de degeneração capsular, ligamentar e labial provocada pelo desuso, pela reação inflamatória persistente e pela deformidade anatômica residual (Figura 1), e, principalmente, a presença da lesão grave ainda cruenta no momento do reparo (Figura 2) são fatores biológicos relevantes para o processo de cicatrização dos tecidos e reabilitação funcional. Nós acreditamos que estes fatores favoreceram a obtenção dos bons resultados nos nossos pacientes.

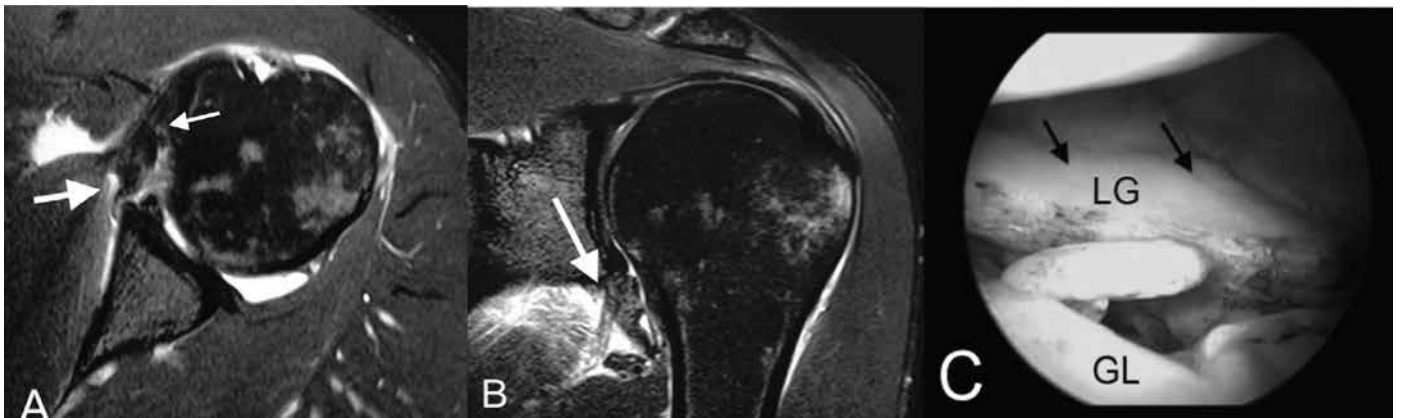


Figura 2 – Caso 8: A) Imagem de artroressonância magnética do ombro esquerdo corte axial (T2) mostrando lesão labial (seta maior) e lesão capsular (seta menor), o que representa um trauma de grande intensidade. B) Imagem de artroressonância magnética do ombro esquerdo corte coronal (T2) mostrando lesão labial e capsular (seta). C) Imagem artroscópica do ombro esquerdo com a ótica introduzida pelo portal posterior mostrando grave lesão capsuloligamentar anterior. LG – lábio glenoidal; GL – glenoide. .

CONCLUSÃO

Não obtivemos recidiva das luxações em pacientes jovens ou adultos jovens ativos, praticantes de modalidades esportivas de impacto ou que exijam intensa atividade dos membros superiores após o primeiro episódio de luxação traumática quando submetidos à reparação da lesão de Bankart sob visualização ar-

troscópica, o que nos encoraja a indicar o tratamento cirúrgico em pacientes com esse perfil.

No entanto, devemos ressaltar que outros estudos com maior nível de evidência e envolvendo um maior número de pacientes são necessários para conclusão de qual a melhor forma de tratamento após o primeiro episódio de luxação anterior traumática do ombro.

REFERÊNCIAS

- Jakobsen BW, Johannsen HV, Suder P, Søjbjerg JO. Primary repair *versus* conservative treatment of first-time traumatic anterior dislocation of the shoulder: a randomized study with 10-year follow-up. *Arthroscopy*. 2007;23(2):118-23.
- Gamradt SC, Williams RJ, Warren RF. Arthroscopic treatment of shoulder instability. In: Rockwood CA Jr, Matsen FA 3rd, Wirth MA, Lippitt SB, editors. *The shoulder*. 4th ed. Philadelphia: Saunders Elsevier; 2009. p. 940-96.
- Robinson CM, Howes J, Murdoch H, Will E, Graham C. Functional outcome and risk of recurrent instability after primary traumatic anterior shoulder dislocation in young patients. *J Bone Joint Surg Am*. 2006;88(11):2326-36.
- Bottoni CR, Wilckens JH, DeBerardino TM, D'Alleyrand JC, Rooney RC, Harps-trite JK, et al. A prospective, randomized evaluation of arthroscopic stabilization *versus* nonoperative treatment in patients with acute, traumatic, first-time shoulder dislocations. *Am J Sports Med*. 2002;30(4):576-80.
- Sachs RA, Lin D, Stone ML, Paxton E, Kuney M. Can the need for future surgery for acute traumatic anterior shoulder dislocation be predicted? *J Bone Joint Surg Am*. 2007;89(8):1665-74.
- Brophy RH, Marx RG. The treatment of traumatic anterior instability of the shoulder: nonoperative and surgical treatment. *Arthroscopy*. 2009;25(3):298-304
- Larrain MV, Montenegro HJ, Mauas DM, Collazo CC, Pavón F. Arthroscopic management of traumatic anterior shoulder instability in collision athletes: analysis of 204 cases with a 4- to 9-year follow-up and results with the suture anchor technique. *Arthroscopy*. 2006;22(12):1283-9.
- Owens BD, DeBerardino TM, Nelson BJ, Thurman J, Cameron KL, Taylor DC, et al. Long-term follow-up of acute arthroscopic Bankart repair for initial anterior shoulder dislocations in young athletes. *Am J Sports Med*. 2009;37(4):669-73.
- Larrain MV, Botto GJ, Montenegro HJ, Mauas DM. Arthroscopic repair of acute traumatic anterior shoulder dislocation in young athletes. *Arthroscopy*. 2001;17(4):373-7.
- Maffet MW, Gartsman GM, Moseley B. Superior labrum-biceps tendon complex lesions of the shoulder. *Am J Sports Med*. 1995;23(1):93-8.
- Rowe CR, Patel D, Southmayd WW. The Bankart procedure: a long-term end-result study. *J Bone Joint Surg Am*. 1978;60(1):1-16.
- Ellman H, Kay SP. Arthroscopic subacromial decompression for chronic impingement. Two- to five-year results. *J Bone Joint Surg Br*. 1991;73(3):395-8.
- Hawkins RJ, Bokor DJ. Clinical evaluation of shoulder problems. In: Rockwood CA Jr, Matsen FA. *The shoulder*. 2nd ed. Philadelphia: Saunders Elsevier; 1998. p.175-80.
- Kralinger FS, Golser K, Wischatta R, Wambacher M, Sperner G. Predicting recurrence after primary anterior shoulder dislocation. *Am J Sports Med*. 2002;30(1):116-20.
- Robinson CM, Kelly M, Wakefield AE. Redislocation of the shoulder during the first six weeks after a primary anterior dislocation: risk factors and results of treatment. *J Bone Joint Surg Am*. 2002;84(9):1552-9.
- DeBerardino TM, Arciero RA, Taylor DC, Uhorchak JM. Prospective evaluation of arthroscopic stabilization of acute, initial anterior shoulder dislocations in young athletes. Two- to five-year follow-up. *Am J Sports Med*. 2001;29(5):586-92.
- Checchia SL, Fregoneze M, Miyazaki AN, Doneux SP, Silva LA, Ossada A, et al. Tratamento da capsulite adesiva com bloqueios seriados do nervo supra-escapular. *Rev Bras Ortop*. 2006;41(7):245-52.
- Habermeyer P. The severity shoulder instability score (SSIS): a guide for therapy option for first traumatic shoulder dislocation [dissertação]. Edinburgh Escocia: 11º I.C.S.E.S. Congresso Mundial; 2010.