

AVALIAÇÃO DOS RESULTADOS DO TRATAMENTO CIRÚRGICO ARTROSCÓPICO DA INSTABILIDADE ANTERIOR TRAUMÁTICA DO OMBRO COM SUTURA DA LESÃO NA MARGEM CRUENTIZADA DA CAVIDADE GLENOIDAL

EVALUATION OF THE RESULTS FROM ARTHROSCOPIC SURGICAL TREATMENT FOR TRAUMATIC ANTERIOR SHOULDER INSTABILITY USING SUTURING OF THE LESION AT THE OPENED MARGIN OF THE GLENOID CAVITY

Alberto Naoki Miyazaki¹, Marcelo Fregoneze², Pedro Doneux Santos³, Luciana Andrade da Silva³, Guilherme do Val Sella³, Clodoaldo Duarte⁴, Vinícius Botelho⁴, Sergio Luiz Checchia⁵

RESUMO

Objetivo: Avaliar os resultados clínicos dos pacientes portadores de instabilidade anterior traumática do ombro tratados cirurgicamente por visualização artroscópica, utilizando âncoras bioabsorvíveis e com o uso da técnica de cruentização da margem anterior da cavidade glenoidal para a reparação da lesão de Bankart. **Método:** Entre março de 2006 e outubro de 2008 foram operados 27 ombros de 27 pacientes com diagnóstico de instabilidade anterior traumática do ombro, com média de idade de 28 anos e número de luxações prévias variando entre dois e 25 episódios. O sexo masculino predominou com 24 (89%) pacientes. O tempo mínimo de seguimento foi de 24 meses, com uma média de 36 meses, e nenhum paciente tinha cirurgia prévia no ombro acometido ou lesão óssea significativa na margem glenoidal. A avaliação clínica pós-operatória foi realizada por meio da escala de Rowe. Para medirmos o grau de amplitude articular pré-operatória e pós-operatória, utilizamos o método descrito pela Academia Americana de Cirurgiões Ortopédicos (AAOS). **Resultado:** Pelos critérios de Rowe, 25 pacientes (93%) obtiveram resultados excelentes e dois (7%) resultados ruins, nenhum paciente apresentou resultado bom ou regular. Vinte e três pacientes estavam satisfeitos com o resultado obtido (85%), retornando às suas atividades sem limitações, e quatro pacientes (15%) tinham algum grau de limitação. Houve recidiva da instabilidade em dois pacientes (7%). **Conclusão:** O tratamento da instabilidade traumática anterior do ombro por visualização artroscópica com a técnica de cruentização da margem articular anterior da cavidade glenoidal, para reparação da lesão de Bankart, proporcionou excelentes resultados em 93% dos pacientes operados.

Descritores – Luxação do Ombro/terapia; Luxação de Ombro/cirurgia; Artroscopia

ABSTRACT

Objective: To evaluate the clinical results from patients with traumatic anterior shoulder instability that was treated surgically through arthroscopic viewing, using bioabsorbable anchors and a technique for remove the cartilage of the anterior glenoid's rim for repairing a Bankart lesion. **Method:** Between March 2006 and October 2008, 27 shoulders in 27 patients with a diagnosis of traumatic anterior shoulder instability were operated. The patients' mean age was 28 years and they had had between two and 25 previous episodes of dislocation. The patients were predominantly male (24; 89%). The minimum length of follow-up was 24 months and the mean was 36 months. None of the patients had previously undergone surgery on the affected shoulder or had any significant bone lesion at the glenoid margin. The postoperative clinical assessment was done using the Rowe scale. To measure the preoperative and postoperative joint range of motion, we used the method described by the American Academy of Orthopaedic Surgeons (AAOS). **Results:** According to the Rowe criteria, 25 patients (93%) achieved excellent results and two (7%) had poor results. None of the patients presented good or fair results. Twenty-three patients were satisfied with the results obtained (85%), and returned to their activities without limitations, while four patients (15%) had some degree of limitation. There was recurrence of instability in two patients (7%). **Conclusion:** Treatment of traumatic anterior shoulder instability through arthroscopic viewing using a technique for remove the cartilage of the anterior glenoid's rim for repairing a Bankart lesion, provided excellent results for 93% of the patients operated.

Keywords – Shoulder Dislocation/therapy; Shoulder Dislocation/surgery; Arthroscopy

1 – Professor Assistente e Chefe do Grupo de Cirurgia do Ombro e Cotovelo do Departamento de Ortopedia e Traumatologia da Faculdade de Ciências Médicas da Santa Casa de São Paulo – São Paulo, SP, Brasil.

2 – Professor Assistente e Assistente do Grupo de Cirurgia do Ombro e Cotovelo do Departamento de Ortopedia e Traumatologia da Faculdade de Ciências Médicas da Santa Casa de São Paulo – São Paulo, SP, Brasil.

3 – Assistente do Grupo de Cirurgia do Ombro e Cotovelo do Departamento de Ortopedia e Traumatologia da Faculdade Ciências de Médicas da Santa Casa de São Paulo – São Paulo, SP, Brasil.

4 – Estagiário do Grupo de Cirurgia do Ombro e Cotovelo do Departamento de Ortopedia e Traumatologia da Faculdade de Ciências de Médicas da Santa Casa de São Paulo – São Paulo, SP, Brasil.

5 – Professor Adjunto, Consultor Acadêmico e Membro do Grupo de Cirurgia do Ombro e Cotovelo do Departamento de Ortopedia e Traumatologia da Faculdade de Ciências Médicas da Santa Casa de São Paulo – São Paulo, SP, Brasil.

Trabalho realizado no Departamento de Ortopedia e Traumatologia da Faculdade de Ciências Médicas da Santa Casa de São Paulo (DOT-FCMSCSP), Pavilhão “Fernandinho Simonsen”. Diretor: Prof. Dr. Osmar Avanzi – São Paulo, SP, Brasil.

Correspondência: R. Dr. Cesário Mota Jr., 112 – Vila Buarque – 01221-020 – São Paulo, SP. E-mail: lualu@terra.com.br / ombro@ombro.med.br

Trabalho recebido para publicação: 12/05/2011, aceito para publicação: 27/07/2011.

Os autores declaram inexistência de conflito de interesses na realização deste trabalho / The authors declare that there was no conflict of interest in conducting this work

Este artigo está disponível online nas versões Português e Inglês nos sites: www.rbo.org.br e www.scielo.br/rbort
This article is available online in Portuguese and English at the websites: www.rbo.org.br and www.scielo.br/rbort

INTRODUÇÃO

A instabilidade pós-traumática anterior do ombro é uma doença ligada à lesão da cápsula articular, seus ligamentos e do lábio glenoidal e, para que seu tratamento seja bem sucedido, é necessária que a abordagem cirúrgica seja flexível o suficiente para lidar com a variedade de lesões encontradas⁽¹⁾. Jakobsen *et al*⁽²⁾ verificaram, por meio da artroscopia, que após o primeiro episódio de luxação traumática do ombro há um índice de 93,5% de lesão da cápsula ou lábio glenoidal. Bigliani *et al*⁽³⁾, por meio de estudos biomecânicos, descreveram o alongamento dos ligamentos glenoumerais e da cápsula articular do ombro, que ocorrem após luxações repetidas, sendo essas as anormalidades estruturais da cápsula e dos ligamentos do ombro que levam a um padrão recidivante das luxações, e não somente à lesão de Bankart⁽⁴⁾.

Por muitos anos, o reparo aberto para correção da lesão de Bankart foi considerado a técnica que obtinha os melhores resultados clínicos, mantendo-se resistente à prova do tempo⁽⁵⁾. No entanto, este reparo não é isento de complicações, como fratura da margem anterior da cavidade glenoidal, violação do tendão do músculo subescapular e tempo cirúrgico prolongado⁽⁶⁾.

O advento da artroscopia representou uma melhora do reconhecimento das lesões anatomopatológicas, proporcionando melhor entendimento da etiologia da instabilidade anterior do ombro⁽⁷⁾. Johnson⁽⁸⁾ foi o primeiro a propor uma técnica por visualização artroscópica para o tratamento da instabilidade anterior do ombro, com a utilização de grampos metálicos, encontrou uma taxa de recidiva de 21%. Morgan e Bodenstab⁽⁹⁾, em 1988, introduziram a técnica de sutura transglenoidal por visualização artroscópica para o reparo da lesão de Bankart. Em 1991, Wolf⁽¹⁰⁾ introduziu a técnica de reparo com o uso de âncoras. Trabalhos subsequentes utilizando esta técnica mostraram resultados encorajadores, com índices de recidiva da instabilidade que variam de 8 a 12%^(1,11-14).

Em trabalho prospectivo e randomizado, Moore descreveu um índice de falha semelhante para o tratamento da instabilidade anterior do ombro com técnica por via aberta ou artroscópica⁽¹⁵⁾. Em recente meta-análise, Hobby *et al*⁽¹⁶⁾ encontraram resultados semelhantes com uma frequência de falha média de 8,9%, não encontrando diferença estatisticamente significativa no índice de falha entre a técnica cirúrgica, com sutura da lesão usando âncoras, por via aberta ou artroscópica.

As técnicas tradicionais preconizam a sutura da cápsula e do lábio glenoidal no colo da escápula, que tem sido colocado por trabalhos recentes como uma

técnica que proporciona piores resultados, devendo ser evitada⁽¹⁷⁾, ou sobre a cartilagem da margem anterior da cavidade glenoidal⁽¹⁰⁾ (Figura 1), o que acreditamos dificultar a cicatrização, por não existir superfície óssea cruentizada para o contato com as estruturas capsuloligamentares. Burkhart *et al*⁽¹⁸⁾ descreveram uma técnica de reparação desta lesão preparando 2 a 3mm da margem anterior da cavidade glenoidal, usando uma cureta ou uma lâmina de *shaver* para a remoção da cartilagem, propiciando adequada superfície cruenta para uma boa cicatrização (Figuras 2 e 3).

Este trabalho visa avaliar os resultados clínicos dos pacientes portadores de instabilidade anterior traumática do ombro tratados cirurgicamente por visualização artroscópica, utilizando âncoras bioabsorvíveis com o uso da técnica descrita por Burkhart para a reparação da lesão de Bankart⁽¹⁸⁾.

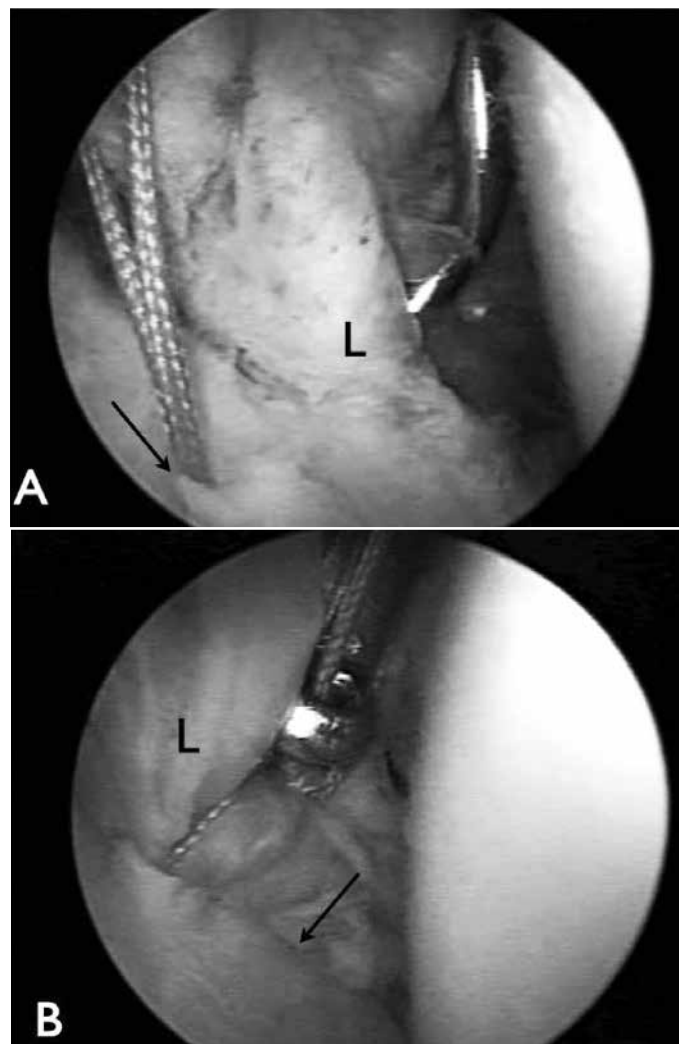


Figura 1 – Visão pelo portal posterior do ombro direito em posição de cadeira de praia. L – lábio glenoidal. A) Âncora fixada na margem cartilaginosa da cavidade glenoidal (seta). B) Lesão de Bankart reparada sobre a cartilagem glenoidal (seta).

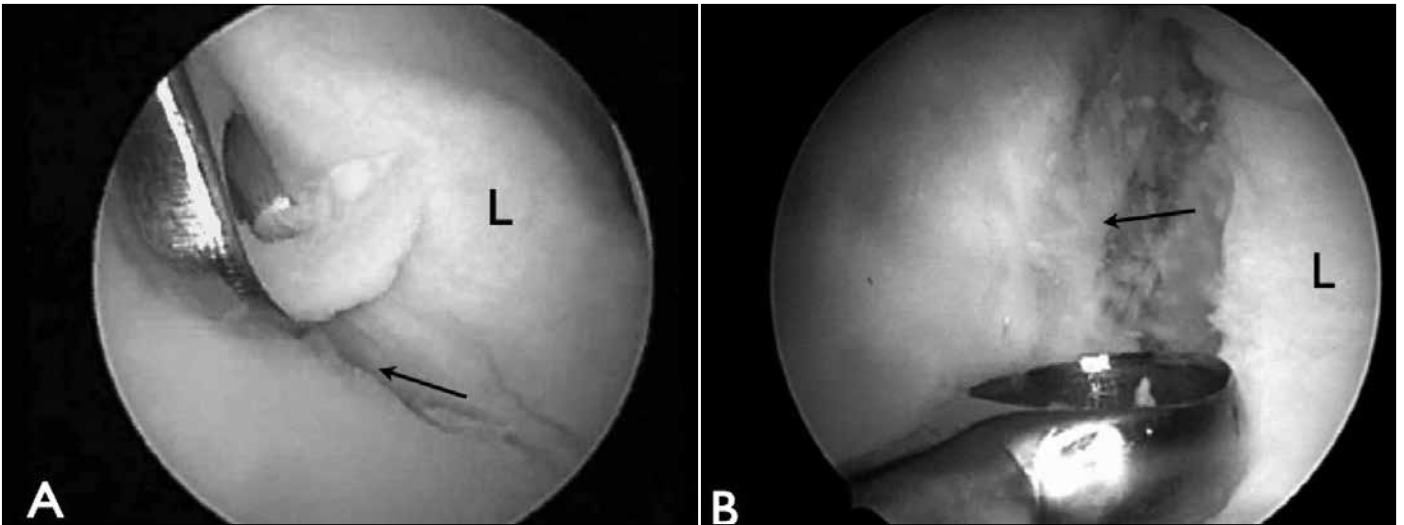


Figura 2 – Cruentização da margem articular anterior da cavidade glenoidal com uso de cureta. L – lábio glenoidal. A) Margem articular cruentizada visualizada pelo portal posterior (seta). B) Margem articular cruentizada visualizada pelo portal anterossuperior (seta).

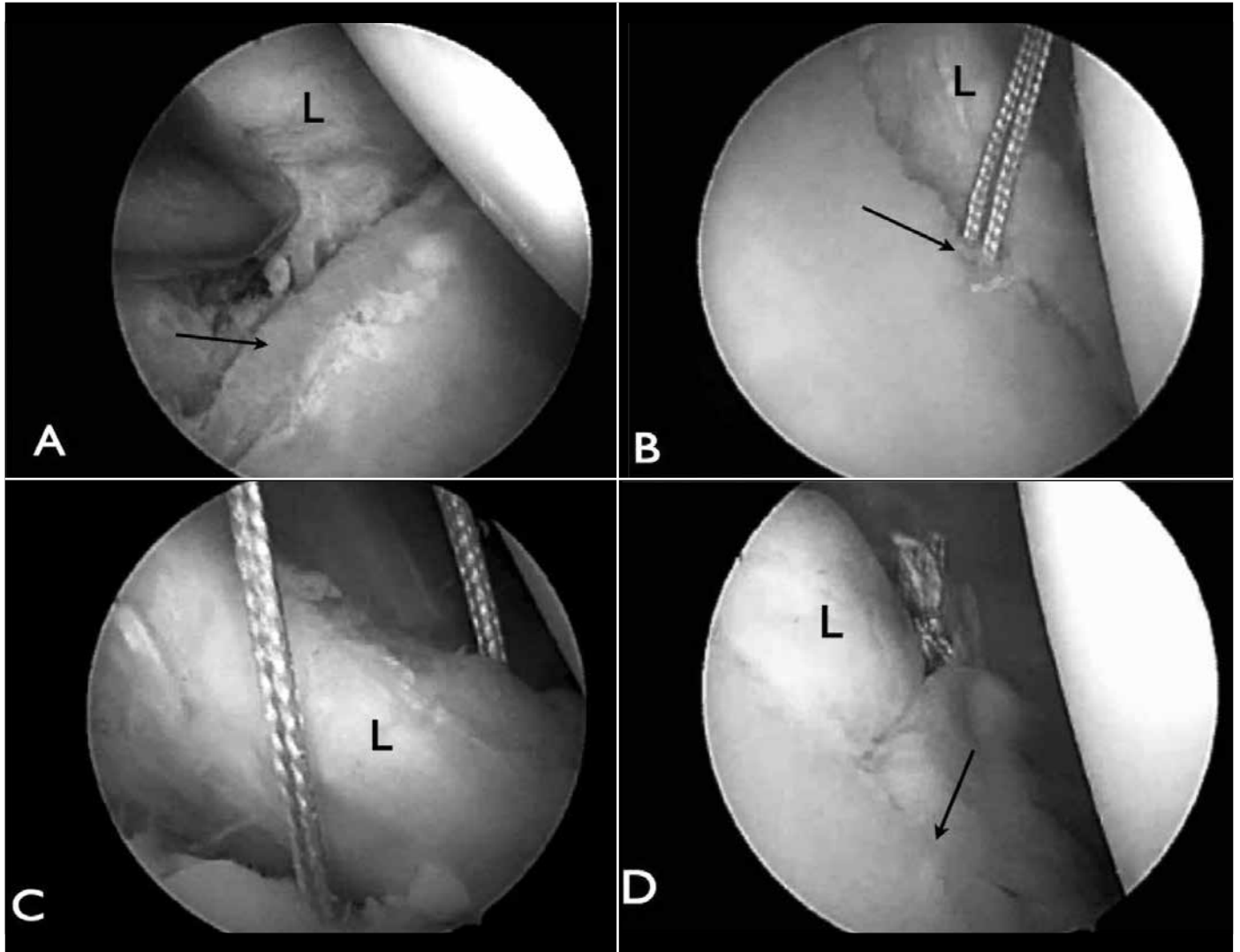


Figura 3 – Após a cruentização da margem articular é realizada a fixação da lesão de Bankart. L – lábio glenoidal. A) Margem articular cruentizada visualizada pelo portal anterossuperior (seta). B) Âncora fixada dentro da margem articular cruentizada visualizada pelo portal posterior (seta). C) Fio da âncora passado através do tecido capsuloligamentar visualizado pelo portal posterior (seta). D) Reparação da lesão de Bankart na margem articular cruentizada visualizada pelo portal posterior (seta).

MATERIAIS E MÉTODOS

Entre março de 2006 e outubro de 2008 foram operados pelo Grupo de Ombro e Cotovelo do Departamento de Ortopedia e Traumatologia da Faculdade de Ciências Médicas da Santa Casa de São Paulo, 27 ombros de 27 pacientes com diagnóstico de instabilidade anterior traumática do ombro.

Dos 27 pacientes avaliados, 24 (89%) eram do sexo masculino e três (11%) eram do sexo feminino; a idade variou de 17 a 49 anos, com média de 28 anos. O lado dominante foi acometido em 21 (78%) pacientes. O tempo entre o primeiro episódio de luxação e o ato cirúrgico variou de um a 360 meses, com média de 67 meses. O número de luxações prévias variou de dois a 25 episódios, com média de sete episódios. O tempo de seguimento pós-operatório variou de 24 a 51 meses, com média de 36 meses. Dezoito pacientes (69%) eram praticantes de alguma atividade física regularmente.

Como critérios de inclusão, estabelecemos: pelo menos dois episódios de luxação anterior traumática do ombro, 24 meses de seguimento pós-operatório e realização de procedimento cirúrgico com visualização artroscópica pela técnica descrita anteriormente. Como critérios de exclusão: instabilidade de etiologia atraumática, pacientes epiléticos descontrolados, seguimento menor que dois anos, cirurgia prévia no ombro avaliado, lesão óssea na margem anterior da cavidade glenoidal maior que 20% e sinais de frouxidão capsuloligamentar.

Todos os pacientes apresentavam sinais de apreensão anterior com o ombro em 90 graus de abdução e rotação externa no exame clínico no pré-operatório. Foram realizados exames de imagem (radiografias, ressonância ou artroressonância magnética) para visualização da lesão de Bankart e avaliação de possível deficiência óssea significativa da margem anterior da cavidade glenoidal, que não foi evidente em nenhum caso.

O procedimento cirúrgico por visualização artroscópica foi realizado mediante bloqueio regional e anestesia geral, com o paciente em decúbito lateral, sob tração, ou em posição de cadeira de praia, a depender da suspeita de existência de lesão posterior do lábio glenoidal com necessidade de reparo. Foi realizado um inventário da cavidade articular para identificação da lesão labial anteroinferior e diagnóstico de alguma outra lesão associada, o que foi verificado em 11 de nossos pacientes; duas lesões capsuloligamentares posteriores, um corpo livre intra-articular, seis lesões SLAP, sendo quatro do tipo II, uma do tipo III e uma do tipo V, um encondroma

da cabeça do úmero e uma fratura articular da margem anterior da cavidade glenoidal com pequeno fragmento ósseo (Tabela 1). Foi completada a desinserção do lábio junto à borda anterior da cavidade glenoidal, com o intuito de facilitar sua mobilização, e então cruentizado 2 a 3mm da margem anterior da cavidade glenoidal usando uma cureta ou uma lâmina de *shaver* para a remoção da cartilagem, para posterior sutura da lesão (Figura 4). A fixação do complexo labioligamentar da articulação do ombro foi realizada com a utilização de duas a cinco âncoras bioabsorvíveis com fios inabsorvíveis, com média de três âncoras. Associados à reparação da lesão de Bankart, foram realizados outros procedimentos, como: plicatura capsular (três casos – 11%), reparação de lesão labioligamentar posterior (dois casos – 8%), retirada de corpo livre intra-articular (um caso – 3%), reparação das lesões SLAP (seis casos – 22%), fechamento do intervalo dos rotadores (seis casos – 22%) e tenotomia com tenodese da cabeça longa do bíceps (um caso – 3%) (Tabela 2).

Tabela 1 – Lesões associadas à lesão de Bankart.

Achados intraoperatórios	Casos
Lesão capsuloligamentar posterior	2
Corpo livre intra-articular	1
Lesão "SLAP"	6
Encondroma da cabeça do úmero	1
Fratura da margem anteroinferior da cavidade glenoidal	1
Total	11

Fonte: Arquivos médicos da Irmandade Santa Casa de Misericórdia de São Paulo.
 Legenda: Lesão "SLAP" – lesão do lábio superior de anterior a posterior.

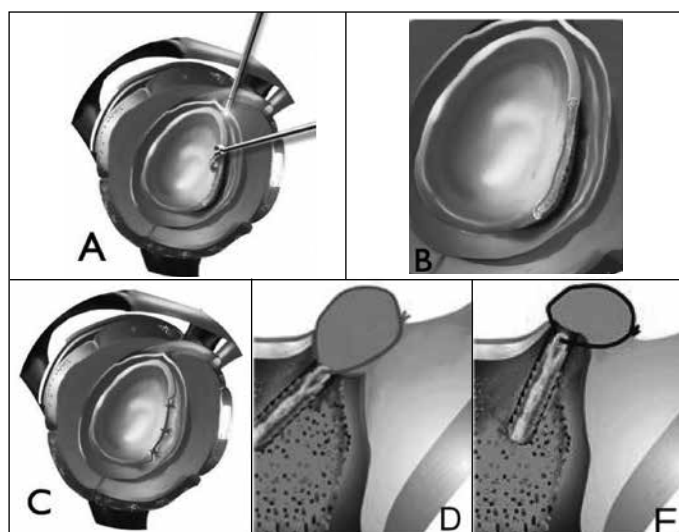


Figura 4 – Confecção do leito ósseo e reinserção capsuloligamentar na margem anterior da cavidade glenoidal: (A) Cruentização da margem anterior da cavidade glenoidal. (B) Margem articular anterior cruentizada. (C) Reparação da lesão de Bankart. (D) Visão axial pós-reparação da lesão de Bankart com confecção do leito ósseo. (E) Sem confecção de leito ósseo.

Tabela 2 – Procedimentos associados ao reparo da lesão de Bankart.

Procedimentos	Casos
Plicatura capsular	3
Reparação de lesão capsuloligamentar posterior	2
Retirada de corpo livre intra-articular	1
Reparação de lesão "SLAP"	6
Fechamento do intervalo dos rotadores	6
Tenotomia e tenodese da cabeça longa do bíceps	1
Total	19

Fonte: Arquivos médicos da Irmandade Santa Casa de Misericórdia de São Paulo.
 Legenda: Lesão "SLAP" – lesão do lábio superior de anterior a posterior.

No período pós-operatório, os pacientes utilizaram tipia por seis semanas, com movimentos pendulares e rotação externa passiva do membro até neutro e, após esse período, movimentação ativa, iniciando exercícios de fortalecimento muscular após três meses. A avaliação clínica pós-operatória foi realizada por meio da escala de Rowe⁽⁵⁾. Para medirmos o grau de amplitude articular pré-operatória e pós-operatória, utilizamos o método descrito pela Academia Americana de Cirurgiões Ortopédicos (AAOS)⁽¹⁹⁾.

Para o cálculo de intervalos de confiança e testes de hipótese para proporção não foram utilizadas as aproximações pela distribuição normal, uma vez que as amostras são muito pequenas e tais aproximações poderiam não ser válidas, utilizou-se então o cálculo por meio das estimativas de verossimilhança. O nível de significância adotado foi igual a 0,05; portanto, rejeitou-se as hipóteses cujo nível descritivo (valor-P) foi inferior a 0,05.

RESULTADOS

Com tempo de seguimento pós-operatório mínimo de 24 e máximo de 51 meses (média de 36 meses) segundo o critério de Rowe, a média apresentada foi de 95 pontos (50-100), sendo 25 pacientes (93%) com resultado excelente e dois (7%) com resultado ruim, nenhum paciente apresentou resultado bom ou regular (Tabela 3).

Houve uma melhora do arco de movimento com relação ao período pré-operatório de sete graus de elevação, 10 graus de rotação lateral e um nível vertebral de rota-

Tabela 3 – Pacientes operados pela técnica de cruentização da margem glenoidal anterior.

Caso	Sexo	Idade	Episódios	Mob pré-op.	Apreensão	Mob pós-op.	Rowe	Seguimento (meses)
1	M	28	10	150/60/T5	S	140/30/T8	100	51
2	M	20	3	150/60/T7	S	160/60/T8	80	50
3	M	33	10	140/60/T10	S	150/60/T8	100	46
4	M	28	2	140/45/T5	S	140/60/T8	95	44
5	M	24	20	150/60/T7	S	160/75/T8	100	44
6	M	32	2	160/70/T8	S	160/75/T7	100	38
7	M	36	25	150/70/T5	S	170/50/T6	100	40
8	M	23	5	170/60/T5	S	170/75/T7	100	40
9	M	22	10	160/70/T12	S	160/80/T6	100	40
10	M	24	4	170/60/T5	S	170/80/T6	100	38
11	M	26	3	150/70/T10	S	160/70/T8	100	37
12	M	31	3	150/60/T10	S	170/70/T8	100	37
13	M	18	2	150/60/T3	S	160/70/T5	100	24
14	M	28	12	170/60/T5	S	160/70/T5	100	28
15	M	38	8	170/60/T5	S	160/80/T6	100	28
16	M	17	2	150/60/T5	S	150/60/T8	100	27
17	M	26	9	145/50/T7	S	160/60/T7	45	49
18	M	23	15	170/70/T7	S	160/40/T12	100	37
19	M	30	15	160/30/T10	S	170/80/T8	100	35
20	M	49	6	150/55/T10	S	130/40/T7	100	24
21	M	38	8	110/20/L3	S	120/40/T8	80	24
22	F	29	10	160/60/T9	S	170/80/T10	40	24
23	M	45	8	160/60/T6	S	170/60/T5	100	24
24	M	17	3	150/40/T7	S	160/80/T7	100	40
25	F	17	3	140/40/T9	S	160/80/T7	100	36
26	F	28	3	140/50/T8	S	160/80/T7	100	25
27	F	22	3	160/60/T7	S	160/70/T7	100	25

Fonte: Arquivos médicos da Irmandade Santa Casa de Misericórdia de São Paulo.

Legenda: M – masculino; F – feminino; Mob pré-op. – mobilidade pré-operatória; Mob pós-op. – mobilidade pós-operatória.

ção medial. As médias de mobilidade pós-operatória foram de 158 graus de elevação (120-170 graus), 66 graus de rotação lateral (30-80 graus) e T8 de rotação medial (T5-T12). Vinte e três pacientes estavam satisfeitos com o resultado obtido (85%), retornando às suas atividades sem limitações, e quatro pacientes (15%) tinham algum grau de limitação.

Dois pacientes tiveram recidiva da instabilidade (casos 17 e 22), um paciente após trauma esportivo e uma atleta profissional de luta greco-romana, durante competição após 24 meses da cirurgia. Dois pacientes mantiveram queixa de dor no ombro (casos 2 e 21), um durante a prática de exercício físico intenso e outro manteve dor em repouso e limitação de mobilidade.

DISCUSSÃO

O procedimento padrão para tratamento da instabilidade pós-traumática anterior do ombro é a reparação da lesão de Bankart reinserindo o lábio anteroinferior na margem anterior da cavidade glenoidal ou no colo da escápula⁽¹⁰⁾. Trabalhos mais recentes têm condenado a sutura da lesão no colo da escápula, preconizando a sutura na margem da cavidade glenoidal com 2 a 3mm na margem interna anterior da cavidade glenoidal, acreditando que a barreira criada pela reinserção labral e capsular possa ajudar na estabilização do ombro, funcionando como uma barreira mecânica⁽¹⁷⁾.

Burkhart *et al*⁽¹⁸⁾ descreveram uma técnica de cruentização da margem anterior articular da cavidade glenoidal expondo o osso subcondral, e fixação capsuloligamentar com o uso de âncoras bioabsorvíveis neste leito, por acreditarem em uma melhor cicatrização da lesão. Nós também compartilhamos desta opinião, pois a cicatrização sobre a cartilagem articular pode ser um dos motivos contribuintes para a recidiva das luxações.

Estudos recentes têm demonstrado que o resultado do tratamento por visualização artroscópica são comparáveis aos encontrados por via aberta, com as vantagens de oferecer um melhor conforto pós-operatório ao paciente, a possibilidade de um inventário da cavidade articular em busca de diagnóstico e tratamento de lesões associadas^(15,16,20), o que foi fato frequente em nosso trabalho.

Mohtadi *et al*⁽²¹⁾, após revisão da literatura, demonstraram uma taxa de recidiva de 10% com o uso de âncoras por visualização artroscópica. Barber *et al*⁽²²⁾ relataram

recidiva de 7% com a utilização de âncoras bioabsorvíveis em 57 pacientes, Hobby *et al*⁽¹⁶⁾, após meta-análise, descreveram uma taxa de recidiva média de 8,9%. Em nosso meio, Godinho *et al*⁽¹²⁾ mostraram o resultado do tratamento cirúrgico por via artroscópica após dois anos de seguimento com índice de recidiva de 8,9%. Obtivemos índice de recidiva de 7% após dois anos de seguimento, o que pode ser comparado aos melhores índices encontrados na literatura.

Dos nossos pacientes que tiveram recidiva da instabilidade, uma paciente era atleta profissional de luta greco-romana, que vinha lutando sem sintomatologia de instabilidade do ombro, e apresentou novo episódio de luxação traumática durante uma competição após dois anos de seguimento pós-operatório. Conforme revisão de literatura, observamos um maior índice de recidiva para atletas praticantes de esportes de contato, como o caso acima, podendo a taxa de recidiva variar de 15% a 25%⁽²³⁾. No índice descrito por Boileau, pacientes jovens com esse nível de prática esportiva têm uma melhora dos resultados quando o tratamento é feito por via aberta⁽²⁴⁾, o que nos leva a repensar a indicação do tratamento por via artroscópica para pacientes com esse perfil. O outro paciente que teve recidiva da instabilidade apresentou episódio de luxação após um ano e meio de seguimento, também de etiologia traumática.

Dois pacientes permaneceram com queixa de dor no ombro operado: um caso com queixa de dor durante a prática de atividade física intensa e outro de dor mesmo em repouso. Os dois casos estão em investigação diagnóstica, sem uma definição até o momento, pois não apresentam sinais de instabilidades ao exame físico ou qualquer alteração sugestiva de lesões articulares na ressonância magnética que justifiquem a dor.

Houve uma melhora do arco de movimento com relação ao pré-operatório, sem significância estatística, de sete graus de elevação, 10 graus de rotação lateral e um nível vertebral de rotação medial, diferente dos resultados apresentados por Mazzocca *et al*⁽²³⁾ que demonstram uma leve diminuição da rotação lateral no pós-operatório de atletas de contato.

Conforme a escala de Rowe, observamos que Fabbriciani *et al*⁽²⁰⁾ obtiveram uma pontuação média de 91 pontos para os casos de instabilidade tratados por visualização artroscópica, Barber *et al*⁽²²⁾ encontraram média de 93 pontos, com variação de 40 a 100 pontos, Kim *et al*⁽¹¹⁾ obtiveram 95% de resultados satisfatórios.

No nosso meio, Godinho *et al*⁽¹²⁾ obtiveram uma média de 92 pontos, com variação de 25 a 100 pontos. Assim, a média dos resultados apresentados por nossos pacientes foi de 95 pontos, variando de 45 a 100 pontos, comparável aos melhores resultados encontrados na literatura, com 93% de resultados excelentes e 7% de resultados ruins.

CONCLUSÃO

O tratamento da instabilidade traumática anterior do ombro por visualização artroscópica com a técnica de cruentização da margem articular anterior da cavidade glenoidal, para reparação da lesão de Bankart, proporcionou excelentes resultados em 93% dos pacientes operados.

REFERÊNCIAS

- Gartsman GM, Roddey TS, Hammerman SM. Arthroscopic treatment of anterior-inferior glenohumeral instability. Two to five-year follow-up. *J Bone Joint Surg Am.* 2000;82(7):991-1003.
- Jakobsen BW, Johannsen HV, Suder P, Søjbjerg JO. Primary repair *versus* conservative treatment of first-time traumatic anterior dislocation of the shoulder: a randomized study with 10-year follow-up. *Arthroscopy.* 2007;23(2):118-23.
- Bigliani LU, Kurzweil PR, Schwartzbach CC, Wolfe IN, Flatow EL. Inferior capsular shift procedure for anterior-inferior shoulder instability in athletes. *Am J Sports Med.* 1994;22(5):578-84.
- Bankart A. The pathology and treatment of recurrent dislocation of the shoulder joint. *Br J Surg* 1938;26(1):23-9.
- Rowe CR, Patel D, Southmayd WW. The Bankart procedure: a long-term end-result study. *J Bone Joint Surg Am.* 1978;60(1):1-16.
- Karlsson J, Magnusson L, Ejerhed L, Hultenheim I, Lundin O, Kartus J. Comparison of open and arthroscopic stabilization for recurrent shoulder dislocation in patients with a Bankart lesion. *Am J Sports Med.* 2001;29(5):538-42.
- Snyder SJ. Shoulder instability. In: *Shoulder arthroscopy.* New York: McGraw-Hill; 1994. p. 179-213.
- Johnson LL. Shoulder arthroscopy. In: *Arthroscopic surgery: principals and practice.* 3rd. St Louis: CV Mosby; 1986. p. 398-412.
- Morgan CD, Bodenstab AB. Arthroscopic Bankart suture repair: technique and early results. *Arthroscopy.* 1987;3(2):111-22.
- Wolf EM. Arthroscopic capsulolabral repair using suture anchors. *Orthop Clin North Am.* 1993;24(1):59-69.
- Kim SH, Ha KI, Cho YB, Ryu BD, Oh I. Arthroscopic anterior stabilization of the shoulder: two to six-year follow-up. *J Bone Joint Surg Am.* 2003;85(8):1511-8.
- Godinho GG, França FO, Freitas JMA, Menezes CM, Freire SG, Wanderley AL, et al. Tratamento artroscópico da instabilidade anterior traumática do ombro: resultados a longo prazo e fatores de risco. *Rev Bras Ortop.* 2008;43(5):157-66.
- Ozbaydar M, Elhassan B, Diller D, Massimini D, Higgins LD, Warner JJ. Results of arthroscopic capsulolabral repair: Bankart lesion *versus* anterior labroligamentous periosteal sleeve avulsion lesion. *Arthroscopy.* 2008;24(11):1277-83.
- Hantes ME, Venouziou AI, Liantis AK, Dailiana ZH, Malizos KN. Arthroscopic repair for chronic anterior shoulder instability: a comparative study between patients with Bankart lesions and patients with combined Bankart and superior labral anterior posterior lesions. *Am J Sports Med.* 2009;37(6):1093-8.
- Bottoni CR, Smith EL, Berkowitz MJ, Towle RB, Moore JH. Arthroscopic *versus* open shoulder stabilization for recurrent anterior instability: a prospective randomized clinical trial. *Am J Sports Med.* 2006;34(11):1730-7.
- Hobby J, Griffin D, Dunbar M, Boileau P. Is arthroscopic surgery for stabilisation of chronic shoulder instability as effective as open surgery? A systematic review and meta-analysis of 62 studies including 3044 arthroscopic operations. *J Bone Joint Surg Br.* 2007;89(9):1188-96.
- Itoi E, Cofield RH, Steinmann SP. Does the "bumper" created during Bankart repair contribute to shoulder stability? In: 11th International Congress of Shoulder and Elbow Surgery, Edinburgh, 2010.
- Burkhart SS, Lo IKY, Brady PC. "Instability: arthroscopy Bankart repair". In: *Burkhart's view of the shoulder: a cowboy's guide to advanced shoulder arthroscopy.* Philadelphia: Lippincott Williams e Wilkins; 2006. p. 217-20.
- American Academy of Orthopaedic Surgeons; Joint motion: method of measuring and recording. Chicago, AAOS meeting, 1965. p. 10-43
- Fabbriciani C, Milano G, Demontis A, Fadda S, Ziranu F, Mulas PD. Arthroscopic *versus* open treatment of Bankart lesion of the shoulder: a prospective randomized study. *Arthroscopy.* 2004;20(5):456-62.
- Mohtadi NG, Bitar IJ, Sasyniuk TM, Hollinshead RM, Harper WP. Arthroscopic *versus* open repair for traumatic anterior shoulder instability: a meta-analysis. *Arthroscopy.* 2005;21(6):652-8.
- Barber FA, Snyder SJ, Abrams JS, Fanelli GC, Savoie FH 3rd. Arthroscopic Bankart reconstruction with a bioabsorbable anchor. *J Shoulder Elbow Surg.* 2003;12(6):535-8.
- Mazzocca AD, Brown FM Jr, Carreira DS, Hayden J, Romeo AA. Arthroscopic anterior shoulder stabilization of collision and contact athletes. *Am J Sports Med.* 2005;33(1):52-60.
- Balg F, Boileau P. The instability severity index score. A simple pre-operative score to select patients for arthroscopic or open shoulder stabilisation. *J Bone Joint Surg Br.* 2007;89(11):1470-7.