



ELSEVIER



Artigo Original

Avaliação funcional dos pacientes com lesão da inserção distal do músculo bíceps braquial tratados cirurgicamente[☆]

Alberto Naoki Miyazaki, Marcelo Fregoneze, Pedro Doneux Santos, Luciana Andrade da Silva*, Guilherme do Val Sella, Denis Cabral Duarte e Sergio Luiz Checchia

Departamento de Ortopedia e Traumatologia da Faculdade de Ciências Médicas da Santa Casa de São Paulo, São Paulo, SP, Brasil

INFORMAÇÕES SOBRE O ARTIGO

Histórico do artigo:

Recebido em 11 de janeiro de 2013

Aceito em 20 de maio de 2013

On-line em 28 de fevereiro de 2014

Palavras-chave:

Cotovelo/cirurgia

Cotovelo/lesões

Resultado de tratamento

RESUMO

Objetivo: avaliar funcionalmente os pacientes com lesão da inserção distal do músculo bíceps braquial tratados cirurgicamente.

Métodos: entre abril de 2002 e junho de 2011, 15 cotovelos de 14 pacientes foram submetidos a tratamento cirúrgico pelo Grupo de Cirurgia de Ombro e Cotovelo do Departamento de Ortopedia e Traumatologia da Faculdade de Ciências Médicas da Santa Casa de São Paulo. O seguimento mínimo foi de seis meses, com média de 28. A idade variou de 28 a 62 anos, com média de 40. Todos os pacientes eram do sexo masculino e o membro dominante foi acometido em 64,2%. A avaliação clínica dos resultados foi feita pelos critérios da American Medical Association (AMA), modificados por Bruce, pelo grau de amplitude articular (flexoextensão e pronosupinação), pela presença de dor e pelo grau de satisfação do paciente.

Resultados: pelos critérios da AMA, modificados por Bruce, obtivemos 100% de resultados satisfatórios, 85,7% considerados excelentes e 14,3% bons. Observamos que quando as lesões distais do músculo bíceps braquiais acometem pacientes jovens e ativos, o tratamento cirúrgico é uma boa opção.

© 2014 Sociedade Brasileira de Ortopedia e Traumatologia. Publicado por Elsevier Editora Ltda. Todos os direitos reservados.

Functional evaluation of patients with injury of the distal insertion of the biceps brachii muscle treated surgically

ABSTRACT

Objective: to functionally evaluate patients with injury of the distal insertion of the biceps brachii muscle that was treated surgically.

Methods: between April 2002 and June 2011, 15 elbows of 14 patients underwent surgical treatment performed by the Shoulder and Elbow Surgery Group, Department of Orthopedics and Traumatology, School of Medical Sciences, Santa Casa de São Paulo. The minimum follow-up was six months, with a mean of 28 months. The patients' ages ranged from 28 to 62 years, with a mean age of 40 years. All the patients were male and the dominant arm was

Keywords:

Elbow/surgery

Elbow/injuries

Treatment outcome

[☆] Trabalho realizado no Grupo de Ombro e Cotovelo do Departamento de Ortopedia e Traumatologia da Faculdade de Ciências Médicas da Santa Casa de São Paulo, Pavilhão Fernandinho Simonsen, São Paulo, SP, Brasil.

* Autor para correspondência.

E-mails: ombro@ombro.med.br, lucalu@terra.com.br (L. Andrade da Silva).

0102-3616/\$ - see front matter © 2014 Sociedade Brasileira de Ortopedia e Traumatologia. Publicado por Elsevier Editora Ltda. Todos os direitos reservados. <http://dx.doi.org/10.1016/j.rbo.2014.02.001>

affected in 64.2%. The clinical evaluation on the results was conducted using the criteria of the American Medical Association (AMA), as modified by Bruce, with evaluation of the joint range of motion (flexion-extension and pronosupination), the presence of pain and the patient's degree of satisfaction.

Results: from the AMA criteria, as modified by Bruce, we obtained 100% satisfactory results, of which 85.7% were considered to be excellent and 14.3% good. We observed that when distal injuries of the biceps brachii muscle affected young and active patients, surgical treatment was a good option.

© 2014 Sociedade Brasileira de Ortopedia e Traumatologia. Published by Elsevier Editora Ltda. All rights reserved.

Introdução

As lesões traumáticas da inserção distal do tendão do músculo bíceps braquial (TMBB) são infrequentes¹ e ocorre 1,24 caso por cada 100.000 habitantes.² Se considerarmos o músculo bíceps braquial em toda a sua anatomia, somente 3% das lesões comprometem a porção distal, 1% compromete sua cabeça curta e a grande maioria, 96%, a cabeça longa.³

A ruptura do TMBB é atribuída à degeneração, à hipovascularização e/ou ao atrito do tendão.^{4,5} Morrey sugere que a inflamação da bursa radial profunda pode contribuir para a degeneração do tendão,⁶ assim como irregularidades ósseas na tuberosidade do rádio podem causar atrito na porção distal do TMBB e contribuir para sua ruptura.⁵ Essa região tem uma zona hipovascular e de tecido fibrocartilaginoso localizada, em média, 2,14 cm da região distal.⁷

Os fumantes têm maior predisposição à avulsão tendínea,² assim como os atletas que fazem uso de esteroides anabolizantes.^{8,9}

Incide, geralmente, em homens entre a quarta e a sexta décadas de vida.^{7,10} O mecanismo de lesão mais comum é uma brusca flexão do cotovelo contra resistência com o antebraço em supinação.⁷ Normalmente, o paciente relata um audível estalido no cotovelo e uma retração palpável no tendão bicipital.¹ Os sintomas iniciais são dor, edema, equimose, alteração do relevo do braço (fig. 1) e diminuição da força de supinação e da flexão do cotovelo.¹¹ Se ainda assim houver

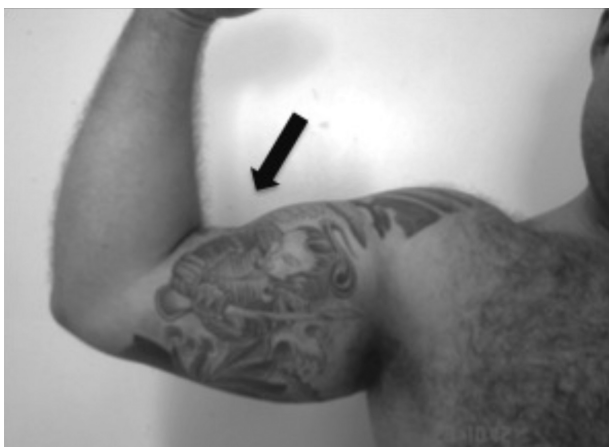

Figura 1 – Imagem clínica que mostra a rotura do tendão distal do bíceps (seta).

Tabela 1 – Dados epidemiológicos dos pacientes com lesão distal do tendão do músculo bíceps braquial

	Iniciais	Idade (a)	Sexo	Dom
1	PTP	50	M	+
2	CMA	32	M	
3	FE	34	M	+
4	ETJ	56	M	+
5	CM	33	M	
6	CM	34	M	+
7	ECIPR	28	M	+
8	DN	32	M	+
9	ACGS	51	M	
10	COCJ	45	M	+
11	AOM	39	M	
12	GAG	38	M	+
13	MVS	34	M	+
14	GION	62	M	

Fonte: Arquivos médicos do hospital.

dúvida diagnóstica, a ultrassonografia (US) e/ou a ressonância nuclear magnética (RNM) são os exames de escolha.¹²

Na literatura encontramos diferentes formas de tratamento, conservador e/ou cirúrgico, e ainda há muita controvérsia sobre qual a melhor opção de tratamento.⁷ Pacientes que são tratados conservadoramente mostram um déficit de força e de função em várias atividades.⁷ O tratamento cirúrgico por uma via estendida ou dupla via tem melhores resultados, mas as complicações são frequentes.^{3,7,10}

O objetivo deste estudo é avaliar os resultados clínicos e funcionais dos pacientes com lesão traumática da inserção distal do TMBB tratados cirurgicamente.

Casuística e métodos

Entre abril de 2002 e junho de 2011, o Grupo de Ombro e Cotovelo do Departamento de Ortopedia e Traumatologia da Santa Casa de Misericórdia de São Paulo – Pavilhão Fernando Simonsen – operou 15 cotovelos de 14 pacientes com lesão da inserção distal do TMBB. Os critérios de inclusão foram todos os pacientes adultos submetidos ao tratamento cirúrgico para reinserção do TMBB que tiveram seguimento mínimo de seis meses no pós-operatório. Foram excluídos os que tiveram seguimento inferior ao estabelecido. Portanto, foram reavaliados 14 cotovelos de 13 pacientes (tabela 1).

Todos os pacientes eram do gênero masculino, com média de idade de 40 anos, variação de 28 a 62. O membro dominante

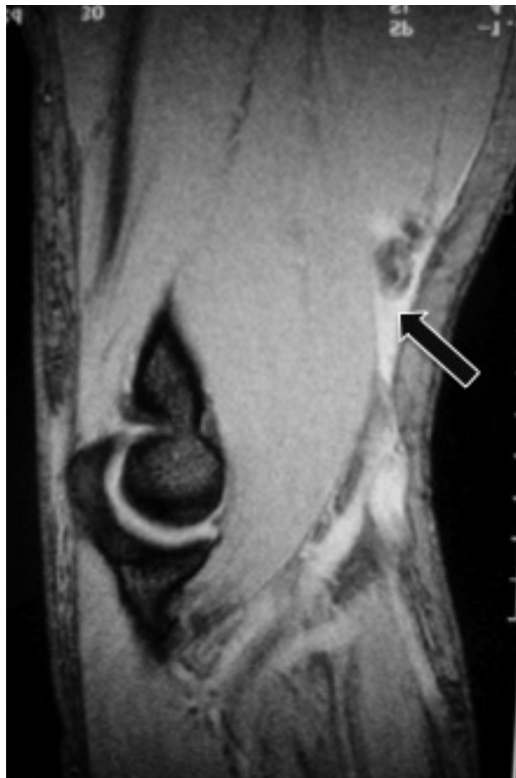

Figura 2 – RNM do cotovelo – corte sagital – que mostra a rotura com retração (seta) da inserção do tendão do músculo bíceps.

foi acometido em nove casos (64,2%) (tabela 1). Em relação ao mecanismo de trauma, todos os pacientes referiram que estavam com o cotovelo fletido e faziam força contra a resistência quando foram submetidos a brusca extensão do antebraço como mecanismo de trauma.

Todos os pacientes fizeram radiografias do cotovelo acometido (frente e perfil), dez (71,4%) ressonância nuclear magnética do cotovelo (fig. 2) e quatro (28,6%) ultrassonografia do cotovelo para confirmação diagnóstica.

A média de tempo entre a data do trauma e a cirurgia foi de 17 dias, com variação de seis a 120. Todos os pacientes foram operados na posição de decúbito dorsal horizontal com o membro acometido apoiado sobre a mesa de mão acessória. As vias de acesso usadas foram a dupla em 12 casos (85,7%) (fig. 3) e a anterior estendida em dois casos (14,3%) (tabela 2).

A mobilidade do cotovelo foi mensurada por meio de goniometria, com o uso dos parâmetros da American Academy of Orthopaedics Surgeons (AAOS).¹³ O seguimento pós-operatório variou entre seis e 98 meses (média de 28). Os pacientes foram avaliados quanto ao grau de amplitude articular (flexoextensão e pronossupinação), à presença de dor e ao grau de satisfação. Todos os pacientes foram reavaliados após seis meses sob os critérios da American Medical Association (AMA), modificados por Bruce et al.¹⁴ Avaliamos nas radiografias pós-operatórias tardias a presença de ossificação heterotópica e/ou sinostose radioulnar proximal.

O presente estudo foi submetido previamente à avaliação do comitê de ética em pesquisa do hospital e foi aprovado.

Resultados

Todos os pacientes estavam satisfeitos com o tratamento, 12 (85,7%) foram considerados como excelentes resultados e dois (14,3%) como bons pelos critérios da AMA, modificados por Bruce et al.¹⁴ Nenhum paciente referia dor e todos retornaram às atividades diárias normais.

A amplitude articular manteve-se inalterada comparativamente ao membro não afetado e não foi observada alteração clínica da força muscular. Não houve evidência clínica ou radiográfica de ossificação heterotópica ou sinostose radioulnar após seis meses de evolução.

Tivemos cinco casos (35,7%) de complicação: no caso 1, durante o intraoperatório, houve uma lesão iatrogênica da artéria braquial e foi necessária intervenção da equipe da cirurgia vascular, que fez um reparo término-terminal com enxerto de veia safena invertida. O paciente evoluiu com bom resultado. No caso 2, a lesão do tendão distal do bíceps tinha 120 dias e foi necessário usar enxerto do tendão palmar longo ipsilateral. O paciente teve lesão parcial do nervo cutâneo lateral do antebraço e evoluiu com parestesia na face lateral do antebraço e melhoria no acompanhamento. No caso 5, o paciente evoluiu com grande hematoma no pós-operatório imediato e houve necessidade de drenagem, que não interferiu no resultado final. No caso 12, o paciente evoluiu com pequena aderência na pele na ferida cirúrgica. No caso 14, o paciente teve como complicação uma parestesia transitória do nervo cutâneo medial do antebraço (tabela 2).

Discussão

É sabido que as lesões distais do TMBB são incomuns.^{1,2} É atendido no nosso serviço, em média, 1,6 caso por ano, o que está de acordo com a literatura.^{1,2,4,7,10,15} Observamos ainda a predominância dessa lesão em pacientes do gênero masculino, em 100% de nossa casuística.^{1,2,4,7,10,15} Incide geralmente entre a quarta e a sexta décadas de vida.^{1,2,4,7,10,15} Nosso estudo verificou uma média de 40 anos, com variação de 28 a 62.

O mecanismo de trauma mais comumente referido é uma brusca flexão do cotovelo contra resistência com o antebraço em supinação.⁷ Foi observado esse mecanismo de força excêntrica em todos os pacientes tratados pelo nosso grupo. Apesar de o uso de esteroides anabolizantes estar associado com avulsão tendínea do TMBB,^{8,9} nenhum paciente se referiu a ele.

O músculo bíceps braquial funciona como um importante flexor do cotovelo e o principal supinador do antebraço. A reparação cirúrgica deve ser indicada principalmente em pacientes jovens, trabalhadores braçais e atletas, especialmente quando o lado afetado é o dominante.^{3,9} Morrey et al.,¹⁶ em 1985, por meio de teste isométrico, encontraram em três pacientes tratados conservadoramente perda de 31% da força de flexão e 40% da força de supinação, comparados com seis pacientes tratados cirurgicamente, que apresentaram perda de 6% da força de flexão e 19% da força de supinação. Nossa casuística não apresentou perda de força de flexão e supinação. No entanto usamos critérios subjetivos baseados na informação do paciente e a avaliação foi feita com mensuração manual,

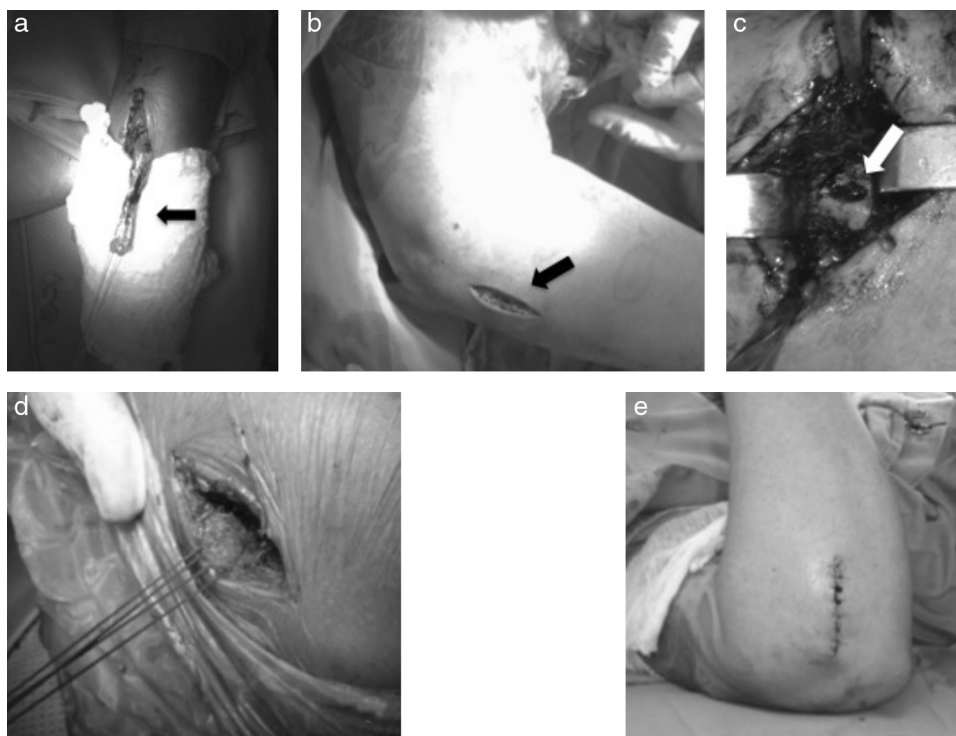


Figura 3 – Técnica cirúrgica: (a) incisão anteromedial longitudinal no terço distal do braço, com o tendão do músculo bíceps braquial reparado (seta); (b) incisão feita de “dentro para fora” sobre a tuberosidade do bíceps (seta); (c) preparação do leito ósseo para reinserção do tendão com pontos transósseos, na tuberosidade do bíceps (seta); (d) passagem do tendão reparado da incisão proximal para a distal; (e) imagem clínica final da sutura no antebraço.

sem dinamômetro, o que foi considerado uma deficiência do trabalho.

Atualmente o reparo anatômico da inserção distal do TMBB tornou-se o procedimento de escolha para as lesões traumáticas, principalmente porque resultados bons têm sido relatados na grande maioria dos estudos com respeito à restauração da supinação e da flexão e essa também foi nossa experiência.

As várias técnicas desenvolvidas ao longo dos anos foram dirigidas para redução das complicações associadas com o reparo. Historicamente, o tratamento cirúrgico da inserção distal do TMBB iniciou-se por meio de uma única incisão anterior estendida. No entanto, ocorreram alguns casos de lesão do nervo interósseo posterior.^{17,18} Na nossa casuística, fizemos a via anterior estendida em dois casos e não tivemos lesão neurológica. Nossos dois casos (8,3%) de lesão neurológica afe-

Tabela 2 – Dados do tratamento dos pacientes com lesão distal do tendão do músculo bíceps braquial

	Iniciais	ΔT (d)	Cirurgia	Via de acesso	Complicações
1	PTP	15	PT	DV	LAB
2	GMA	120	PT + PL	DV	LPNCLA
3	FE	15	PT	AE	
4	ETJ	8	PT	DV	
5	CM	7	PT	DV	Hematoma
6	CM	8	PT	DV	
7	ECIPR	14	PT	DV	
8	DN	7	PT	AE	
9	ACGS	9	PT	DV	
10	COCJ	10	PT	DV	
11	AOM	8	PT	DV	
12	GAG	7	PT	DV	PAP
13	MVS	6	PT	DV	
14	GION	14	PT	DV	PCMA

Fonte: Arquivos médicos do hospital.

taram o nervo cutâneo lateral e o cutâneo medial do antebraço e ocorreram quando usamos a dupla via.

A técnica da dupla via foi descrita por Boyd e Anderson¹⁸ em 1961. Apesar de apresentar resultados favoráveis, evoluiu com ossificação heterotópica e sinostose radioulnar proximal como complicações em alguns casos. Faila et al.,¹⁹ em 1990, relataram quatro casos de sinostose radioulnar, dos quais somente dois recuperaram o movimento após a ressecção. Em 1985, Morrey et al.¹⁶ modificaram essa técnica, dividiram a musculatura dorsal e evitaram a dissecação subperiosteal da ulna ao longo da membrana interóssea à tuberosidade radial. Essas modificações levaram a uma diminuição da taxa de formação óssea heterotópica e da sinostose. Nos últimos anos, várias técnicas e vários métodos de fixação foram descritos. No entanto, ainda não há um consenso sobre qual a melhor via e a melhor técnica a serem usadas nesses casos. Usamos a técnica da dupla via descrita por Boyd e Anderson, modificada por Morrey et al.,¹⁶ em 12 casos e não verificamos sinostose radioulnar proximal e ossificação heterotópica na nossa casuística.

Na década de 1990, com o desenvolvimento das âncoras de sutura, foi reintroduzida a incisão única anterior pela via de acesso de Henry.^{3,10} Bain et al.,²⁰ em 2000, publicaram técnica com o uso de *Endobutton* na fixação do tendão do bíceps na tuberosidade do rádio e mostraram resultados favoráveis. Em 2009, Paul Fenton et al.¹ publicaram a fixação com parafusos de biotenoese e Gregory et al.¹⁵ descreveram a fixação com âncoras sob visualização endoscópica.

Mazzoca et al.,¹⁷ em 2007, fizeram estudo biomecânico em que compararam quatro técnicas de reparo do bíceps distal. O *endobutton* mostrou melhor resultado do que a âncora de sutura, o ponto transósseo e o parafuso de interferência. No entanto, optamos por usar os pontos transósseos em todos os pacientes sem perda da fixação em qualquer caso.

Conclusões

Observamos que o tratamento cirúrgico é uma boa opção para as lesões distais do TMBB quando acometem pacientes jovens e ativos, porque obtivemos 85,7% de resultados excelentes e 14,3% bons.

Conflitos de interesse

Os autores declaram não haver conflitos de interesse.

REFERÊNCIAS

- Fenton P, Qureshi F, Ali A, Potter D. Distal biceps tendon rupture: a new repair technique in 14 patients using the biotenoese screw. *Am J Sports Med.* 2009;37(10):2009-15.
- Safran MR, Graham SM. Distal biceps tendon ruptures: incidence, demographics, and the effect of smoking. *Clin Orthop Relat Res.* 2002;(404):275-83.
- Lintner S, Fischer T. Repair of the distal biceps tendon using suture anchors and an anterior approach. *Clin Orthop Relat Res.* 1996;(322):116-9.
- Peeters T, Ching-Soon NG, Jansen N, Sneyers C, Declercq G, Verstreken F. Functional outcome after repair of distal biceps tendon ruptures using the endobutton technique. *J Shoulder Elbow Surg.* 2009;18(2):283-7.
- Seiler 3rd JG, Parker LM, Chamberland PD, Sherbourne GM, Carpenter WA. The distal biceps tendon. Two potential mechanisms involved in its rupture: arterial supply and mechanical impingement. *J Shoulder Elbow Surg.* 1995;4(3):149-56.
- Morrey BF. *The elbow and its disorders.* 2nd ed. Philadelphia: Saunders; 1993.
- Chillemi C, Marinelli M, De Cupis V. Rupture of the distal biceps brachii tendon: conservative treatment versus anatomic reinsertion - Clinical and radiological evaluation after 2 years. *Arch Orthop Trauma Surg.* 2007;127(8):705-8.
- Visuri T, Lindholm H. Bilateral distal biceps tendon avulsions with use of anabolic steroids. *Med Sci Sports Exerc.* 1994;26(8):941-4.
- D'Alessandro DF, Shields Jr CL, Tibone JE, Chandler RW. Repair of distal biceps tendon ruptures in athletes. *Am J Sports Med.* 1993;21(1):114-9.
- Chakkour I, Lopes EI, Gomes MD, Filho JDL, Costa AC, Fernandes MS. Lesão do tendão distal do músculo bíceps braquial: tratamento com o uso de âncoras ósseas. *Rev Bras Ortop.* 1998;33(3):195-8.
- Louis DS, Hankin FM, Eckenrode JF, Smith PA, Wojtys EM. Distal biceps brachii tendon avulsion. A simplified method of operative repair. *Am J Sports Med.* 1986;14(3):234-6.
- Weiss C, Mittelmeier M, Gruber G. Do we need MR images for diagnosing tendon ruptures of the distal biceps brachii? The value of ultrasonographic imaging. *Ultraschall Med.* 2000;21(6):284-6.
- American Academy of Orthopaedics Surgeons: *Joint Motion. Method of Measuring and Recording.* Chicago: AAOS; 1965.
- Bruce HE, Harvey JP, Wilson Jr JC. Monteggia fractures. *J Bone Joint Surg Am.* 1974;56(8):1563-76.
- Gregory T, Roue P, Fontès D. Repair of distal biceps tendon rupture using a suture anchor: description of a new endoscopic procedure. *Am J Sports Med.* 2009;37(3):506-11.
- Morrey BF, Askew LJ, An KN, Dobyns JH. Rupture of the distal tendon of the biceps brachii. A biomechanical study. *J Bone Joint Surg Am.* 1985;67(3):418-21.
- Mazzoca AD, Burton KJ, Romeo AA, Santangelo S, Adams DA, Arciero RA. Biomechanical evaluation of 4 techniques of distal biceps brachii tendon repair. *Am J Sports Med.* 2007;35(2):252-8.
- Boyd JB, Anderson LD. A method for the reinsertion of the distal biceps brachii tendon. *J Bone Joint Surg Am.* 1961;43:1041-113.
- Failla JM, Amadio PC, Morrey BF, Beckenbaugh RD. Proximal radioulnar synostosis after repair of distal biceps brachii rupture by the two-incision technique. Report of four cases. *Clin Orthop Relat Res.* 1990;(253):133-6.
- Bain GI, Prem H, Heptinstall RJ, Verhellen R, Paix D. Repair of distal biceps tendon rupture: a new technique using the Endobutton. *J Shoulder Elbow Surg.* 2000;9(2):120-6.